Endokarditis-Prophylaxe 2009

Spital Wil

vom 21. April 2009

Praktische Tipps für Ärzte und Zahnärzte

Marion Bötschi, Raphael Koller, Werner Eugster – 21.04.09

Corpus delicti?

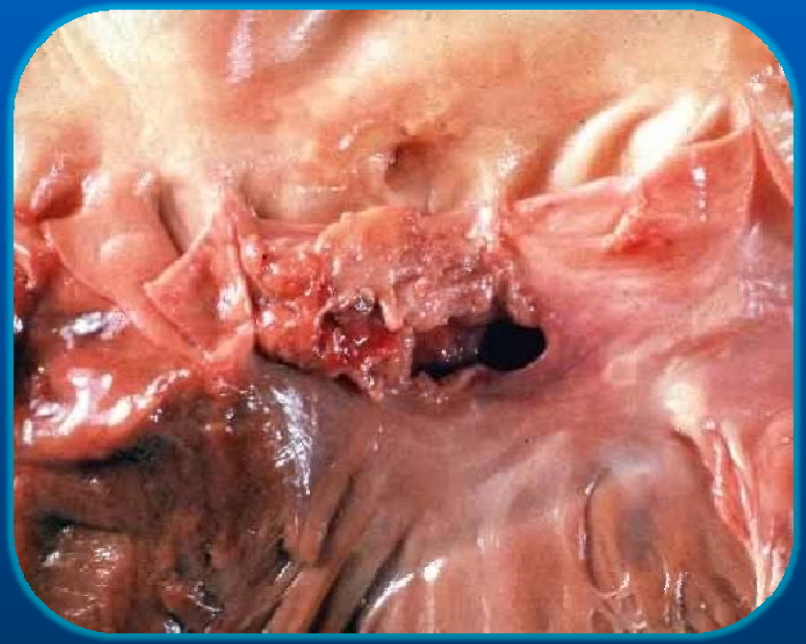

Erster Fall

Herr X, 1927 (81 J.)

- **Verheiratet, 3 Kinder**
- **Pensionierte Lkw-Chauffeur**

Persönliche Anamnese

- **2002 Synkope**
  - **Hypersensitiver Karotissinus**
  - **Implantation VVI-Schrittmacher**

Entscheidung

- **Endokarditis-Prophylaxe**
  - **Nach alten Richtlinien?**
  - **Nach neuen Richtlinien?**

Persönliche Anamnese

- **2005 Abklärung eines zunehmenden kardialen Austreibungsgeräusches**
  - **Diagnose leicht-mittelschwere AS**
  - **Einwandfreie SM-Funktion**
- **2009 SM-Kontrolle und Verlaufskontrolle Aortenstenose**

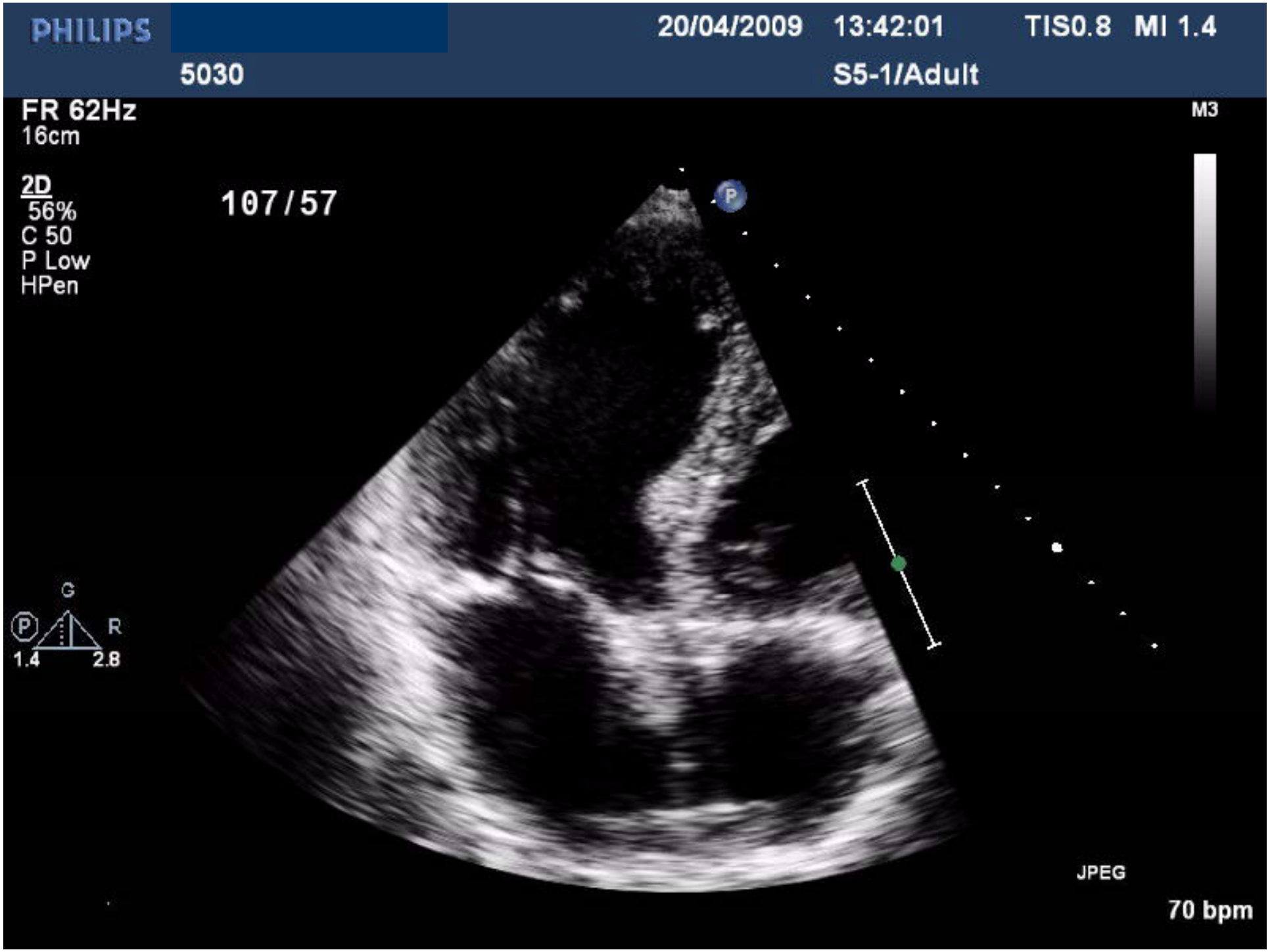
PHILIPS
20/04/2009 13:42:01
TIS0.8 MI 1.4
5030
S5-1/Adult
FR 62Hz
16cm
M3
2D
56%
C 50
P Low
HPen
107/57
P
G
R
1.4
2.8
JPEG
70 bpm

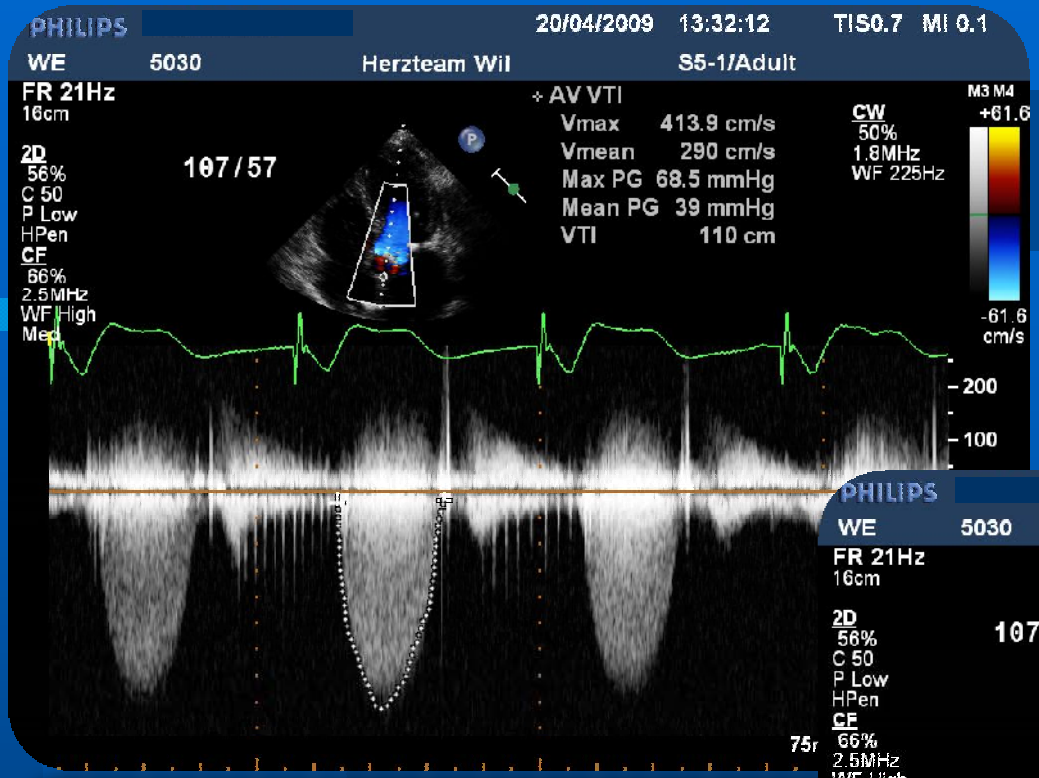
PHILIPS
20/04/2009 13:32:12 TIS0.7 MI 0.1
WE 5030 Herzteam Wil S5-1/Adult
FR 21Hz
16cm
2D
56%
C 50
P Low
HPen
CF
66%
2.5MHz
WF High
Med
107/57
AV VTI
Vmax 413.9 cm/s
Vmean 290 cm/s
Max PG 68.5 mmHg
Mean PG 39 mmHg
VTI 110 cm
CW
50%
1.8MHz
WF 225Hz
M3 M4
+61.6
-61.6
cm/s
200
100

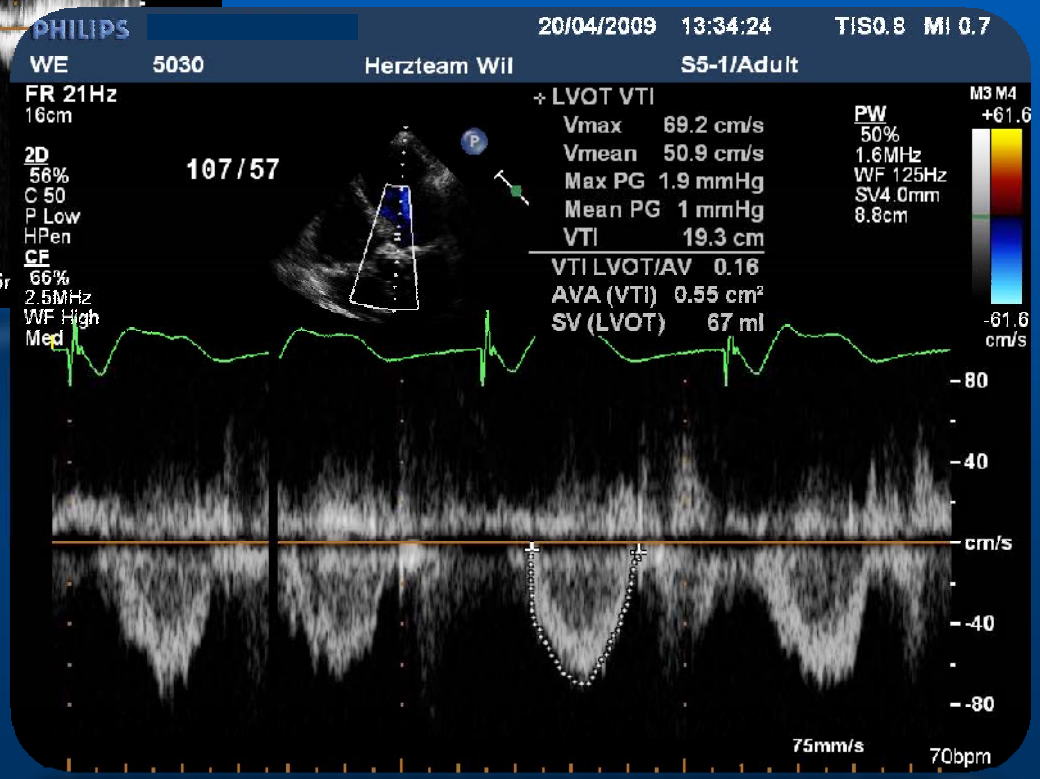
PHILIPS
20/04/2009 13:34:24 TIS0.8 MI 0.7
WE 5030 Herzteam Wil S5-1/Adult
FR 21Hz
16cm
2D
56%
C 50
P Low
HPen
CF
66%
2.5MHz
WF High
Med
107/57
LVOT VTI
Vmax 69.2 cm/s
Vmean 50.9 cm/s
Max PG 1.9 mmHg
Mean PG 1 mmHg
VTI 19.3 cm
VTI LVOT/AV 0.16
AVA (VTI) 0.55 cm²
SV (LVOT) 67 ml
PW
50%
1.6MHz
WF 125Hz
SV4.0mm
8.8cm
M3 M4
+61.6
-61.6
cm/s
80
40
cm/s
-40
-80
75mm/s
70bpm

Abschliessende Diagnose

- **Valvuläre / elektrische HK**
  - **Aktuell beschwerdefrei**
  - **Normale LVEF, diastolische Fx‘Störung Grad II**
  - **Schwere Aortenstenose**
  - **Leicht-mittelschwere Mitralstenose**
  - **St.n. VVI-Schrittmacher-Implantation 2003 wegen hypersensitivem Karotissinus**

Entscheidung

- **Endokarditis-Prophylaxe**
  - **Nach alten Richtlinien?**
  - **Nach neuen Richtlinien**

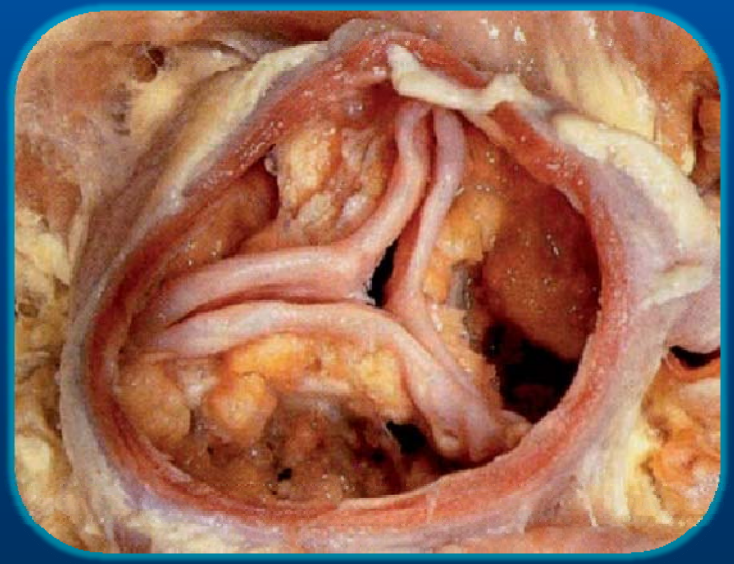

Auflösung

Fall 1 – Lkw-Chauffeur	Alte Richtlinien	Neue Richtlinien
Nach Schrittmacher	Nein	Nein
Schwere AS / leichte MS	Ja	Nein

Zweiter Fall

Herr Y, 1932 (77 J.)

- **Verheiratet, 3 Kinder**
- **Pensionierter Metzger**

Persönliche Anamnese

- **Bekannte COPD**
- **2008 Abklärung zunehmende Dyspnoe**
  - **Rechtsschenkelblock**
  - **Normokardes Vorhofflimmern / VES Iva**
  - **Normale LVEF**
  - **Sehenfadenruptur am PML mit schwerer MI**
  - **Leichte Trikuspidalinsuffizienz**

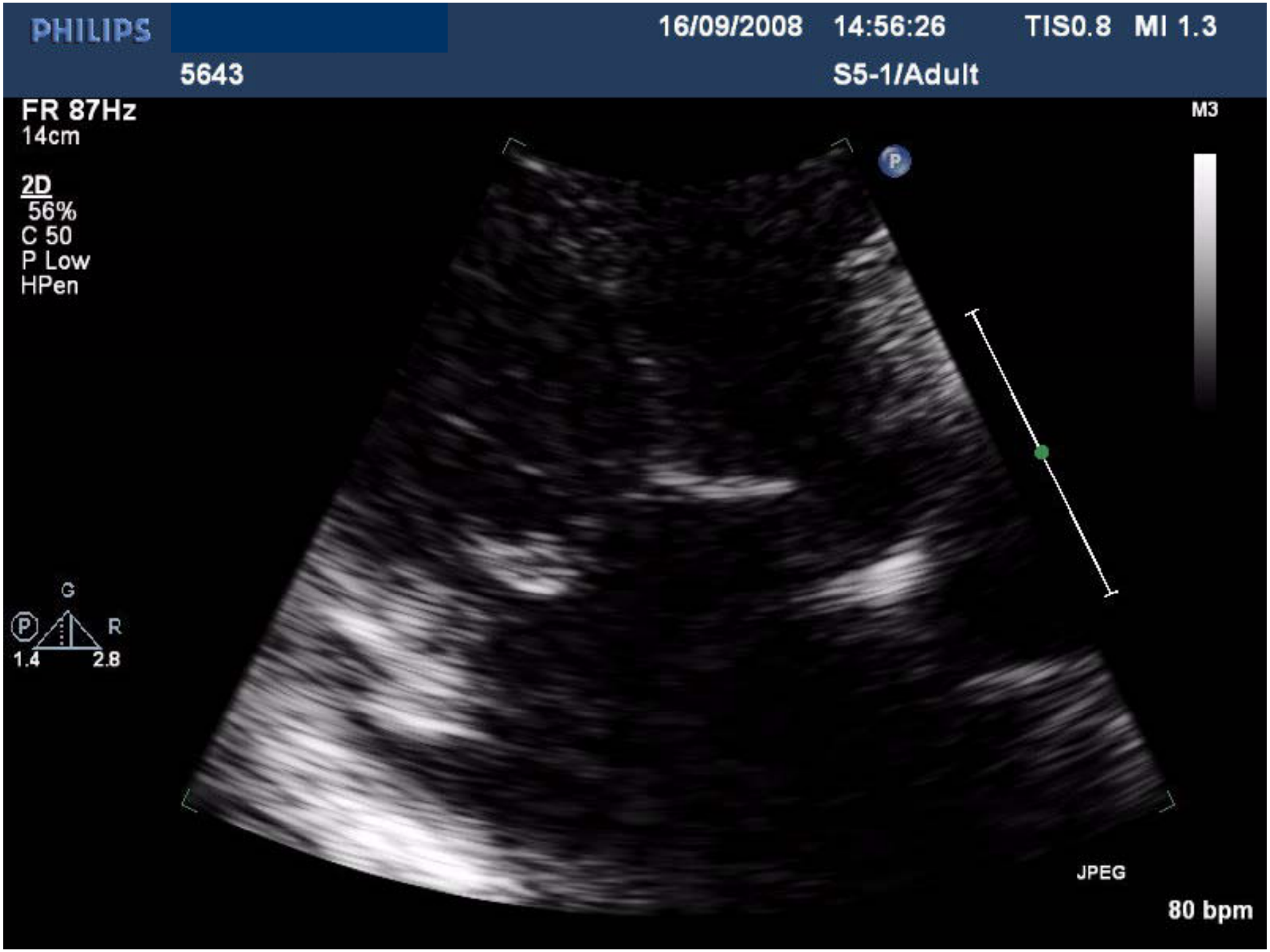
PHILIPS
16/09/2008 14:56:26
TIS0.8 MI 1.3
5643
S5-1/Adult
FR 87Hz
14cm
2D
56%
C 50
P Low
HPen
M3
G
R
1.4
2.8
JPEG
80 bpm

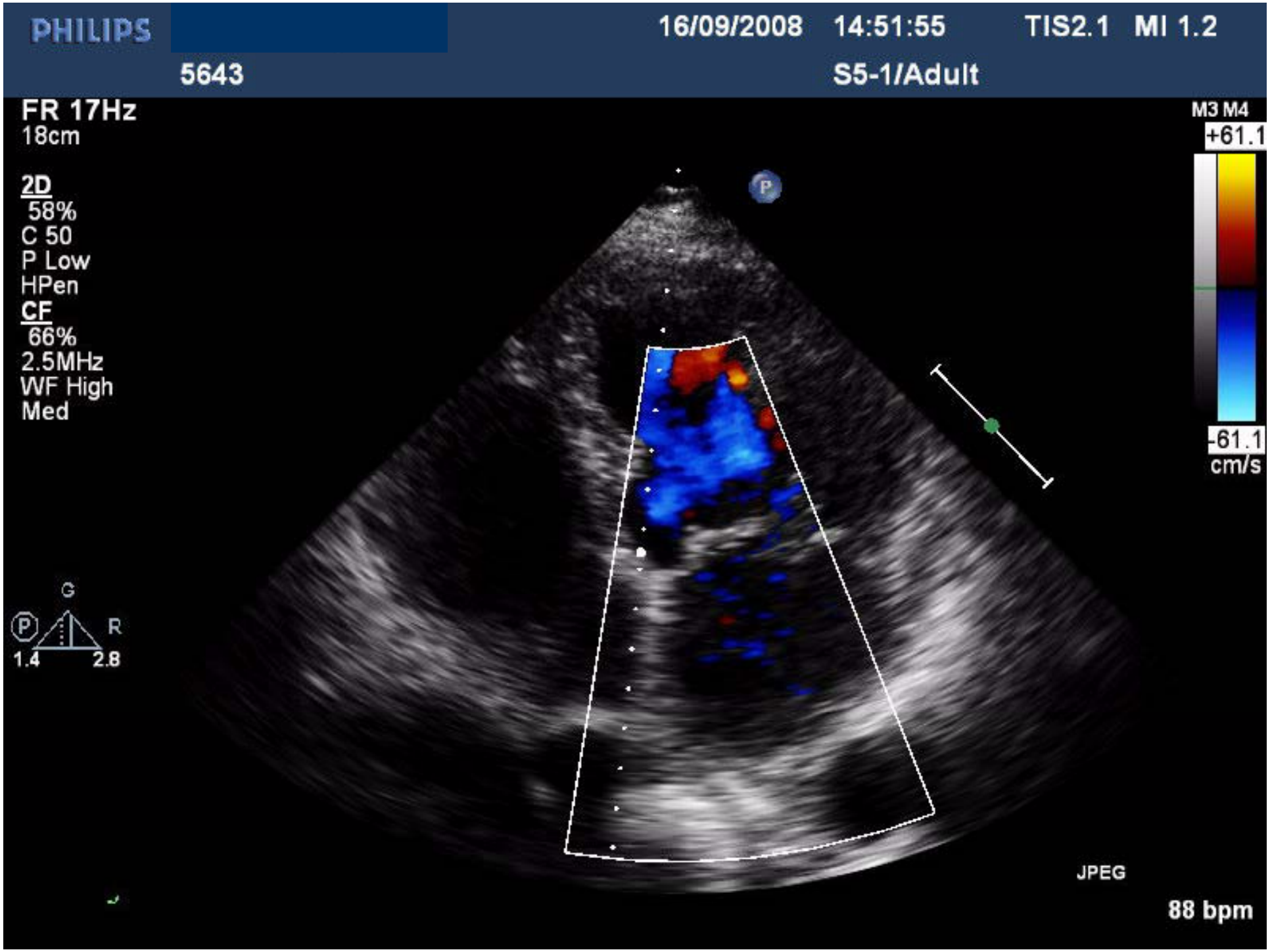
PHILIPS
16/09/2008 14:51:55
TIS2.1 MI 1.2
5643
S5-1/Adult
FR 17Hz
18cm
2D
58%
C 50
P Low
HPen
CF
66%
2.5MHz
WF High
Med
M3 M4
+61.1
-61.1
cm/s
G
P
R
1.4
2.8
JPEG
88 bpm

Entscheidung

- **Endokarditis-Prophylaxe**
  - **Nach alten Richtlinien?**
  - **Nach neuen Richtlinien?**

Weiterer Verlauf

- **2008 Minimal-invasive MKR mit Implantation eines Anuloplastieringes**
  - **Intermittierendes Vorhofflimmern / VES**
  - **Normale LVEF**

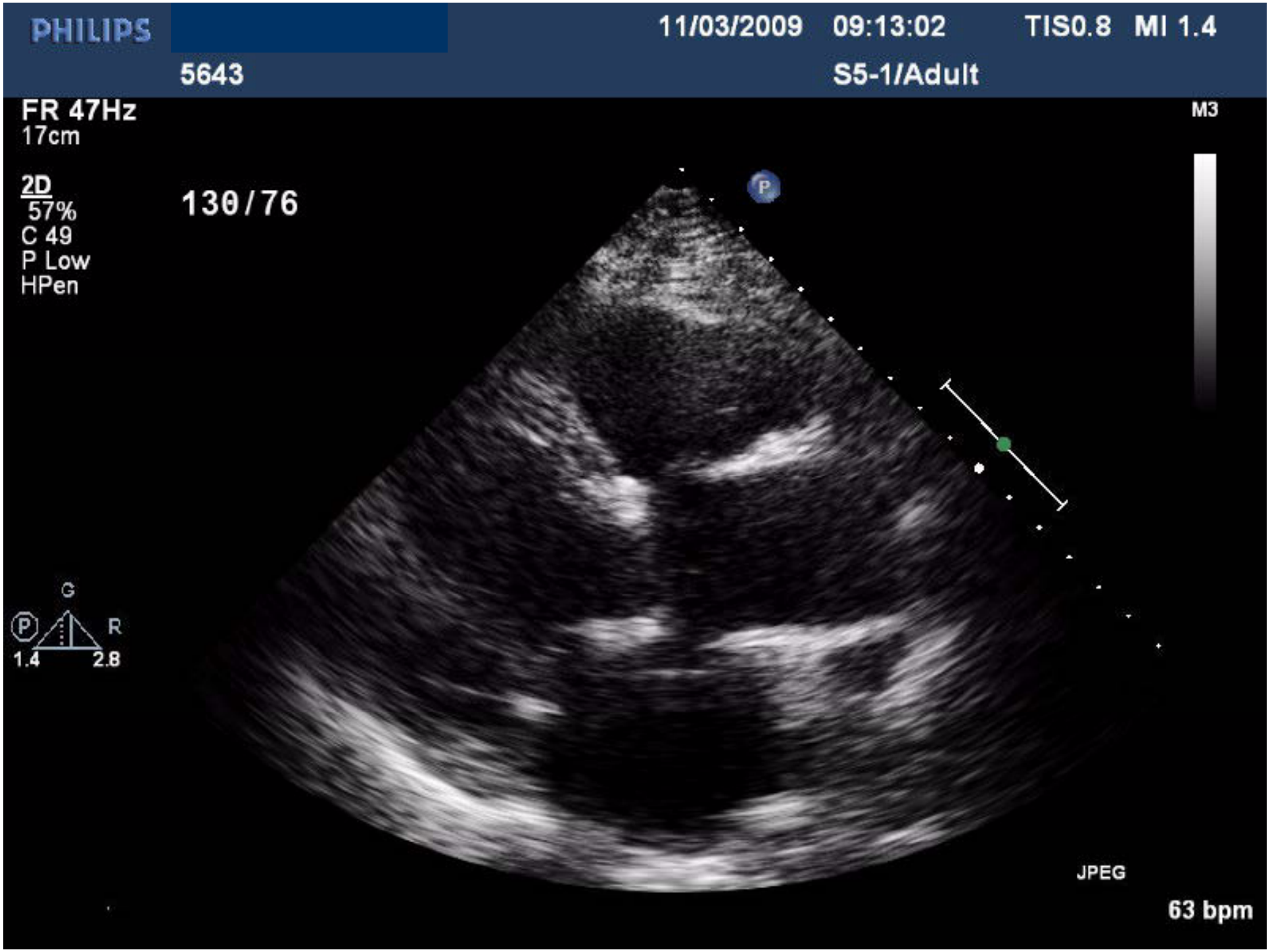
PHILIPS
11/03/2009 09:13:02
TIS0.8 MI 1.4
5643
S5-1/Adult
FR 47Hz
17cm
M3
2D
57%
C 49
P Low
HPen
130/76
P
G
P
R
1.4
2.8
JPEG
63 bpm

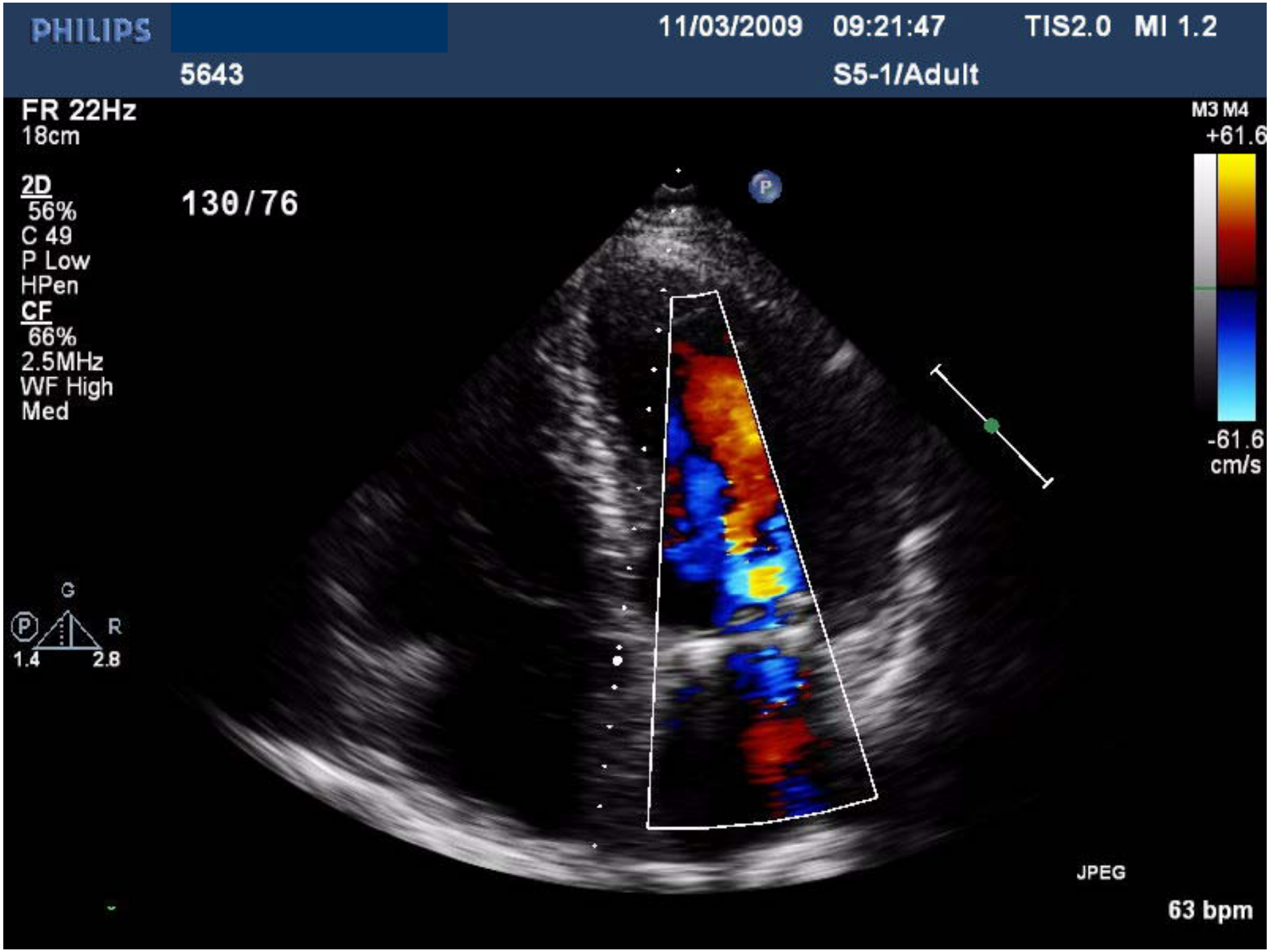
PHILIPS
11/03/2009 09:21:47 TIS2.0 MI 1.2
5643
S5-1/Adult
FR 22Hz
18cm
2D
56%
C 49
P Low
HPen
CF
66%
2.5MHz
WF High
Med
130/76
M3 M4
+61.6
-61.6
cm/s
G
P
R
1.4
2.8
JPEG
63 bpm

Entscheidung

- **Endokarditis-Prophylaxe**
  - **Nach alten Richtlinien?**
  - **Nach neuen Richtlinien?**

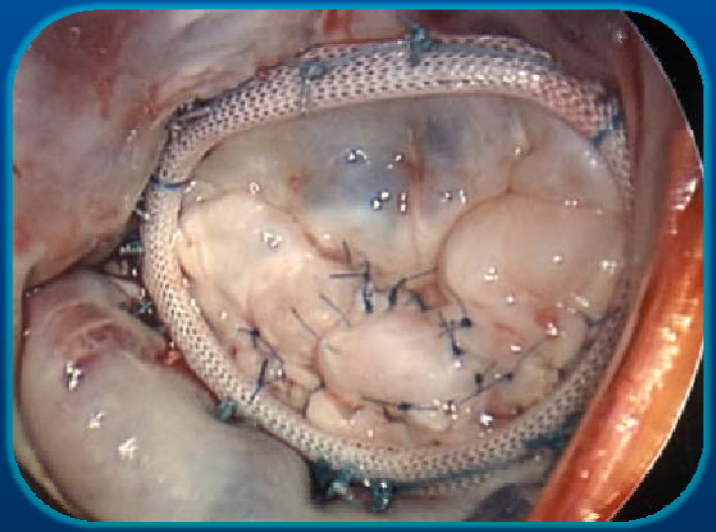

Auflösung

Fall 2 – Metzger	Alte Richtlinien	Neue Richtlinien
Sehenfadenruptur / schwere MI	Ja	Nein
St.n. MKR mit Anuloplastiering	Ja	6 Monate p.o.

Dritter Fall

Herr Z, 1952 (57 J.)

- **Ledig**
- **Sekundarlehrer**

Persönliche Anamnese

- **2004 Schwere AS / leichte MS und nichtstenosierende KHK**
  - **Linksanteriorer Faszikelblock**
  - **Normale linksventrikuläre Funtkion**
- **2004 AKE mit mech. SJM-Prothese**

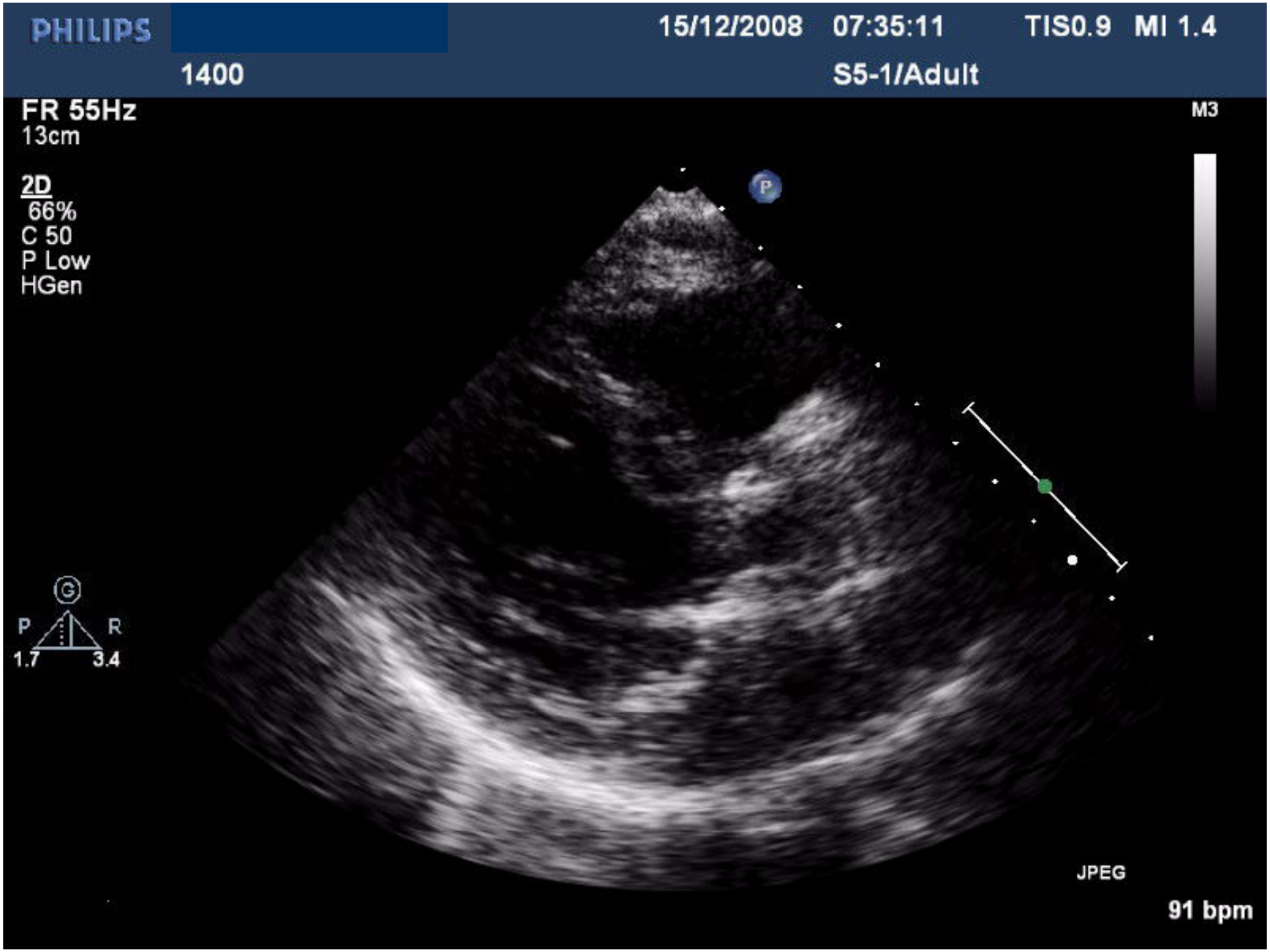
PHILIPS
15/12/2008 07:35:11
TIS0.9 MI 1.4
1400
S5-1/Adult
FR 55Hz
13cm
2D
66%
C 50
P Low
HGen
M3
P
G
P
R
1.7
3.4
JPEG
91 bpm

Entscheidung

- **Endokarditis-Prophylaxe**
  - **Nach alten Richtlinien?**
  - **Nach neuen Richtlinien?**

Auflösung

Fall 4 – Sekundarlehrer	Alte Richtlinien	Neue Richtlinien
St.n. mechanischer AK-Prothese	Ja	Ja